

ГБУ "ПОО
Астраханский базовый медицинский колледж«

Презентация
на тему
«НЕЙРОСИФИЛИС»

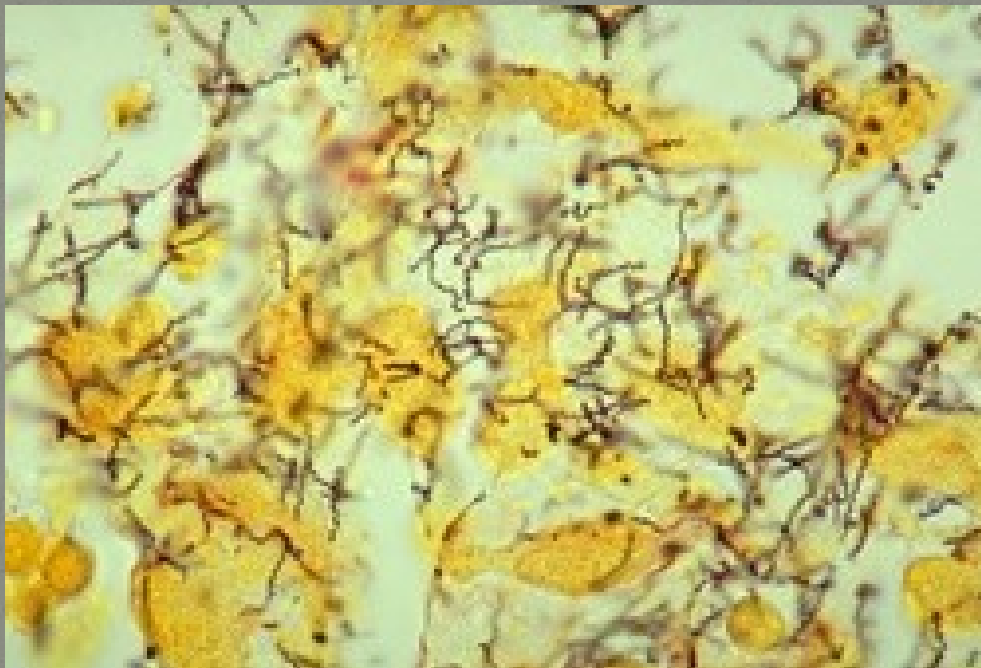
Предмет: «Сестринское дело в неврологии»

*Преподаватель:
Соколова Д.К.*

План лекции:

1. Понятие о нейросифилисе
2. Этиология и патогенез
3. Формы нейросифилиса и их клинические проявления
4. Диагностика
5. Лечение

Бледная трепонема



Сифилис (устар: люэс) хроническое системное венерическое инфекционное заболевание с поражением кожи, слизистых оболочек, внутренних органов, костей, нервной системы с последовательной сменой стадий болезни, вызываемое бактериями вида *Treponema pallidum* (бледная трепонема)



Альберт Дюрер
(1496)

☞ Нейросифилис развивается в результате проникновения в центральную нервную систему возбудителя заболевания - бледной трепонемы.

☞ В Российской Федерации регистрация нейросифилиса возросла с 19 случаев в 1992 г. до 987 в 2011 г., причем большую часть из них (68,6%) составили поздние формы

☞ Другая особенность последних лет - частое сочетание ВИЧ-инфекции с нейросифилисом.

Классификация

Ранние формы:

- ⌘ Ранний сифилитический менингит
- ⌘ Латентный (бессимптомный) нейросифилис (ликворосифилис)
- ⌘ Острый лихорадочный сифилитический менингит (менингоэнцефалиты, менингомиелит)
- ⌘ Сифилитический гипертрофический пахименингит
- ⌘ Сосудистая форма с поражением головного и спинного мозга
- ⌘ Гуммуозный нейросифилис
- ⌘ Сифилитическое поражение периферической нервной системы
- ⌘ Цереброспинальная форма сифилиса

Поздние формы:

- ⌘ Сухотка спинного мозга
- ⌘ Прогрессивный паралич
- ⌘ Амиотрофический спинальный сифилис
- ⌘ Спастический спинальный паралич Эрба
- ⌘ Атрофия зрительных нервов.

Переходные формы(сочетание отдельных симптомов раннего и позднего нейросифилиса):

- ⌘ Зрачковый моносиндром
- ⌘ Претабес

Бессимптомный нейросифилис (присутствуют изменения СМЖ и положительные серологические реакции и отсутствуют клинические неврологические симптомы)

Клинически явный нейросифилис:

📁 Менингеальный и васкулярный нейросифилис

Цереброменингеальный сифилис (диффузный, локальный)

Цереброваскулярный сифилис

Спинальный менингеальный и васкулярный сифилис.

Паренхиматозный нейросифилис:

📁 Спинная сухотка

📁 Прогрессивный паралич

📁 Атрофия зрительных нервов

∞ Латентный (асимптомный)

нейросифилис характеризуется изменениями в цереброспинальной жидкости (лимфоцитарный плеоцитоз, увеличение содержания белка) при отсутствии каких бы то ни было неврологических нарушений. Латентный нейросифилис выявляется чаще в первые несколько лет после инфицирования у больных с ранним сифилисом (первичным, вторичным, ранним латентным)

❧ **Острый сифилитический менингит** - редкое состояние, проявляющееся в первые 1-2 года после инфицирования: головная боль, тошнота, рвота, менингеальные знаки. В 10% случаев одновременно присоединяется пятнисто-папулезная сыпь. Лихорадка часто отсутствует. Нередко вовлекаются черепные нервы (зрительный, глазодвигательный, лицевой, слуховой). В ликворе выявляется лимфоцитарный плеоцитоз, повышение содержания белка. Иногда развивается гидроцефалия с внутричерепной ликворной гипертензией и застойными дисками зрительных нервов.

Менинговаскулярный сифилис может развиваться спустя несколько месяцев после инфицирования, однако чаще на пятом году болезни.

Менинговаскулярный сифилис проявляется внезапно клиникой ишемического, реже геморрагического инсульта. Нарушение кровообращения чаще происходит в бассейне средней мозговой артерии. Характерна склонность к рецидивированию.

За несколько недель или месяцев до инсульта отмечается головная боль, головокружение, расстройство сна, эмоциональная лабильность, личностные изменения. Возможны парапарез, нарушение функции сфинктеров тазовых органов.

Гуммозный нейросифилис - сифилитическая гумма может приводить к сдавлению черепных нервов на основании головного мозга.

Клиническая картина напоминает признаки объемного поражения мозга с прогрессирующей внутричерепной гипертензией. Иногда гумма локализуется в спинном мозге, вызывая нарастающий нижний парапарез, парагипестезию, нарушения функции тазовых органов.

Спинная сухотка (tabes dorsalis)

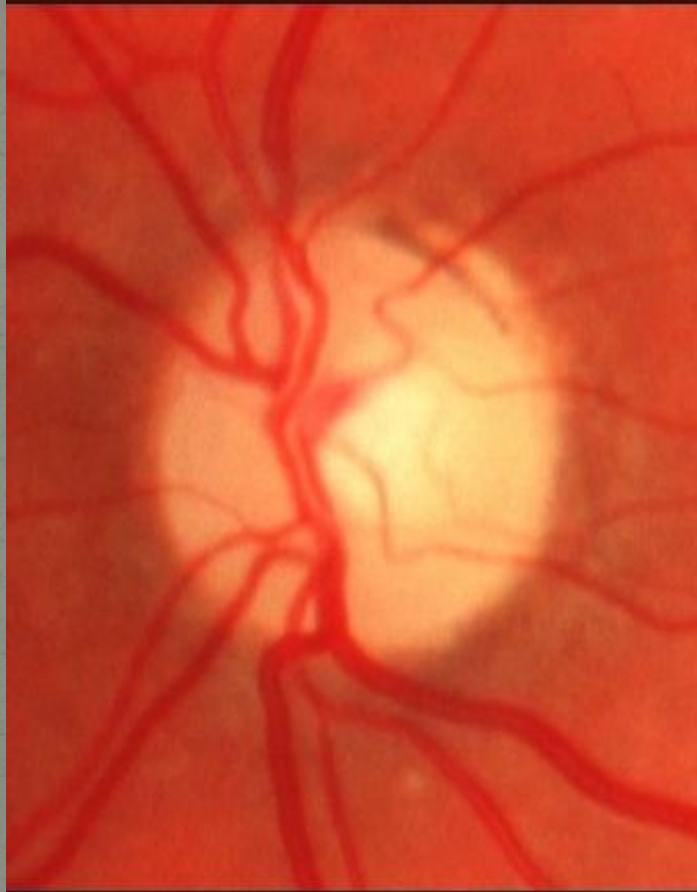
Инкубационный период составляет от 5 до 50 лет, в среднем 20 лет. В основе спинной сухотки лежат воспалительная инфильтрация и дегенерация задних корешков в зоне их вхождения в спинной мозг и задних канатиков спинного мозга.

Характерными симптомами являются стреляющие корешковые, нарушения глубокой чувствительности с выпадением глубоких рефлексов и сенситивной атаксией («штампованная походка»), нейрогенные расстройства, импотенция. Выявляется синдром Аргайла-Робертсона (узкие, неправильной формы зрачки, не реагирующие на свет и с сохранной их фотореакцией на конвергенцию и аккомодацию), нередко нейрогенные артропатии (сустав Шарко), трофические язвы на нижних конечностях. Все эти симптомы могут оставаться и после антибактериальной терапии.

Прогрессивный паралич - позднее проявление инфекции, обычно развивается спустя 10-20 лет после инфицирования. Он представляет собой энцефалитическую форму нейросифилиса, связанную с непосредственным проникновением трепонем из периваскулярных пространств в клетки мозга, и проявляется медленно нарастающими нарушениями когнитивных функций (памяти, мышления) с изменениями личности вплоть до развития деменции. Нередко встречаются маниакальные и депрессивные состояния, бредовые идеи, галлюцинации. В неврологическом статусе выявляется синдром Аргайла-Робертсона, дизартрия, интенционный тремор, снижение мышечного тонуса и силы мышц, нарушения функции тазовых органов, эпилептические припадки. Болезнь неуклонно прогрессирует, приводя к летальному исходу в течение нескольких месяцев или лет.

Атрофия зрительных нервов
при нейросифилисе может развиваться самостоятельно вследствие воспалительно-дегенеративного поражения II пары черепных нервов.

При офтальмологическом исследовании выявляются нарушения цветоощущения на красный и зеленый цвета, концентрическое сужение полей зрения. Диск зрительного нерва гиперемирован, границы его нечеткие, расширяются вены и суживаются артерии.



Врожденный сифилис

В настоящее время встречается редко. Для него типично возникновение паренхиматозного кератита, блефароспазма, симптомом Аргайла-Робертсона, атрофии зрительных нервов, катаракты, нистагма, триада Гетчинсона: кератит, глухота и деформация зубов (верхние центральные резцы уменьшены, имеют отверткообразную форму коронки и полулунную выемку на режущем крае – зубы Гетчинсона)

Рембрандт. «Человек с чертами
врождённого сифилиса»



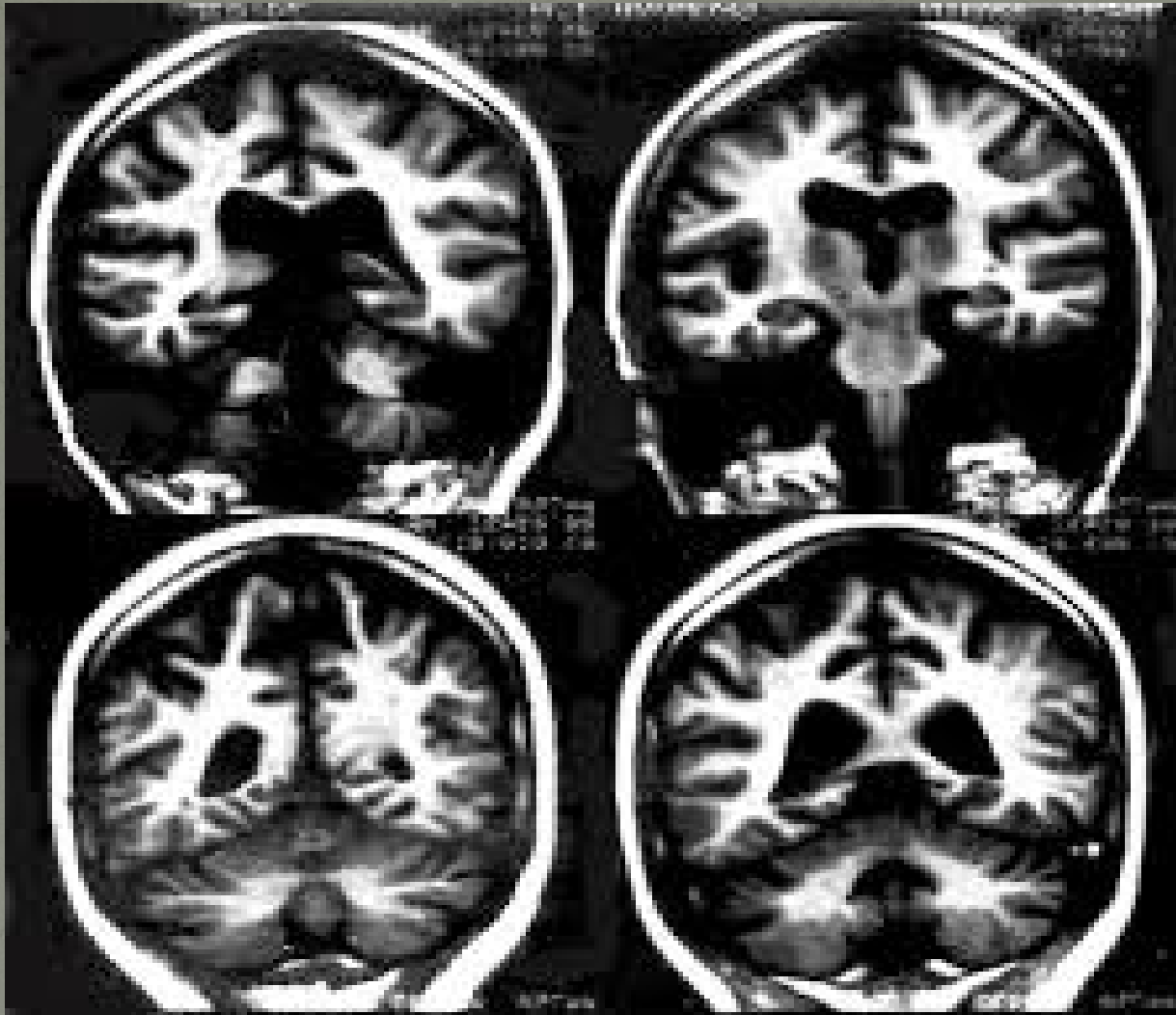
ДИАГНОСТИКА

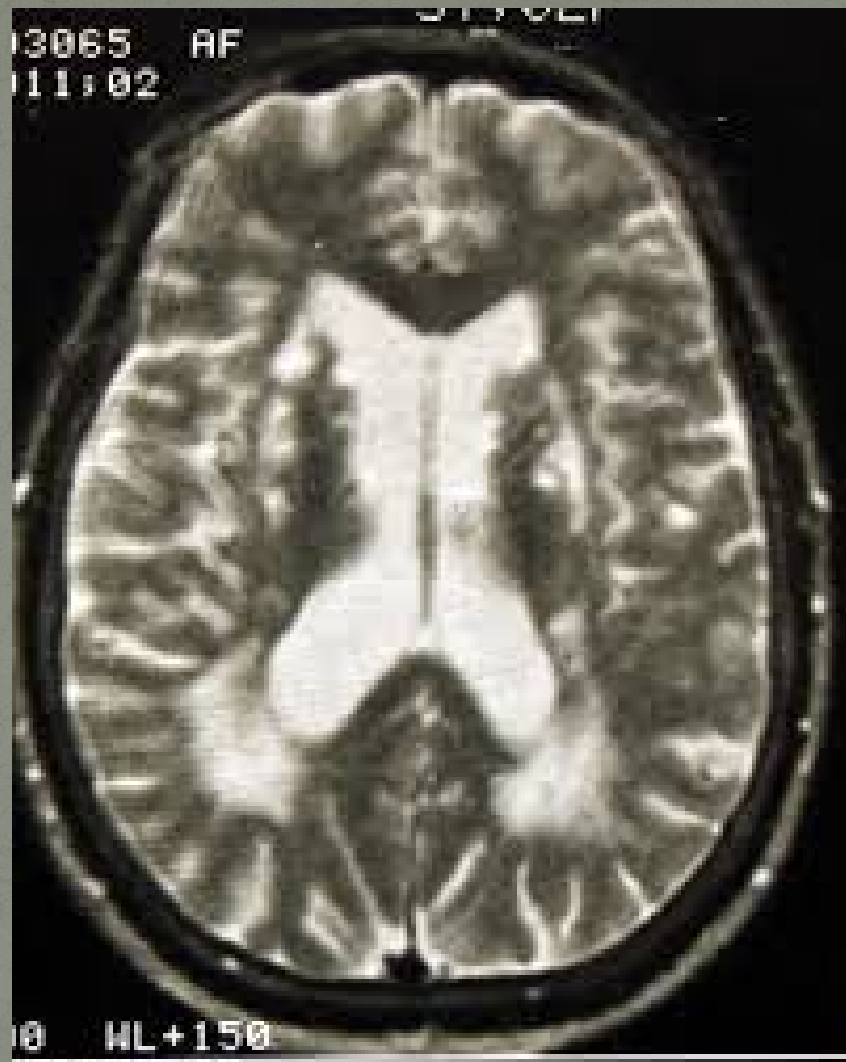Кроме типичной клинической картины различных вариантов нейросифилиса ведущим методом диагностики является серологическая (реакция Вассермана, микрореакция преципитации с кардиолипидным антигеном, реакция иммунофлюоресценции - РИФ, реакция иммобилизации трепонем - РИТ). В целом диагностика нейросифилиса требует наличия 3 критериев:

- положительных нетрепонемных и/или трепонемных реакций при исследовании сыворотки крови;
- неврологических синдромов, характерных для нейросифилиса;
- изменений цереброспинальной жидкости (положительная реакция Вассермана, лимфоцитарный плеоцитоз (200-300 клеток в 1 мкл), большое количество плазматических клеток, увеличение содержания белка и γ -глобулинов)

КТ и МРТ головного мозга при нейросифилисе выявляют неспецифические изменения (усиление контрастирования мозговых оболочек, инфаркты, мультифокальные поражения белого вещества, гидроцефалию, гуммы, атрофию мозга) и служат главным образом для исключения других заболеваний.

- ❧ Методика высокопольной МРТ и МРА считается оптимальной для выявления нейросифилиса.
- ❧ При ангиографии выявляются признаки артериита в виде сужения и расширения артерий различной степени или диссекции сосуда.





ДИФФЕРЕНЦИАЛЬНАЯ ДИАГНОСТИКА

Туберкулезное поражение , саркоидоз

Острый менингит, вызванный другими микроорганизмами.

Инсульты

Метастатические или первичные опухоли, глиома, туберкулема, грибковое поражение.

Делирий, энцефалопатия, деменция, мании, психозы, личностные изменения, депрессия

Подострая дегенерация спинного мозга

ЛЕЧЕНИЕ

- ✧ Бензилпенициллин в/в по 2-4000 000 ЕД каждые 4 ч или 24 000 000 ЕД 1 раз в сутки в течение 10-14 дней
- ✧ Возможно сочетание бензилпенициллина (по 2,4 000 000 ЕД в/м 4 раза в сутки) с пробенецидом (по 500 мг внутрь 4раза в сутки в течение 10-14 дней)
- ✧ При ранних формах нейросифилиса применяют бензилпенициллин по 1000 000 ЕД в/м 6 раз в сутки(через 4ч) в течение 28 дней.

Критериями эффективности лечения нейросифилиса являются регресс или отсутствие прогрессирования неврологических симптомов, нормализация состава цереброспинальной жидкости. Люмбальную пункцию и исследования ликвора повторяют каждые 6 мес. в течение 2 лет. Если к этому периоду цитоз сохраняется или появляются новые либо нарастают имевшиеся неврологические симптомы - рекомендуют повторный курс лечения.

СПИСОК ЛИТЕРАТУРЫ:

1. Дмитриев Г.А. «Нейросифилис: проблемы и решения», 2016 г.
2. Самцов А.В.
«НЕЙРОСИФИЛИС. Современные представления о диагностике и лечении», СПб, 2006 г.